

Р.Ю. Чурилін

Харківська медична академія
післядипломної освіти

Структура та особливості уражень легень у дітей і підлітків, хворих на системний червоний вовчак, за даними променеви- х методів дослідження

The structure and peculiarities of lung involvement
in children and teen-agers with lupus
erythematosus according to radiological studies

Цель работы: Уточнить с помощью лучевых методов состояние легких, плевры, диафрагмы и сердца у детей и подростков, больных системной красной волчанкой (СКВ).

Материалы и методы: Изучены данные рентгенографии, а также томографии (3 чел.) и КТ органов грудной клетки (1 чел.) 36 больных в возрасте 10–18 лет: до 14 лет 11 мес. — 20 чел. (55,6 %), 15 лет и старше — 16 чел. (44,4 %). Среди обследованных было 5 мальчиков (13,9 %) и 31 девочка (86,1 %). Верификация проводилась полным клинико-лабораторно-инструментальным обследованием больных. Всем им выполнено ультразвуковое исследование сердечно-сосудистой системы.

Результаты: Рентгенологические изменения легких, плевры и диафрагмы диагностированы у 100 % обследованных. Наиболее частыми признаками были разного характера, локализации и распространенности изменения легочного рисунка, отражающие васкулит. У 16,7 % больных установлены признаки центрального венозного застоя, у 19,4 % диагностирован пульмонит, у 22,2 % — волчаночный диафрагматит. Разного характера патология плевры отмечена у половины исследованных. Наиболее частыми осложнениями были пневмония (16,7 %), периваскулярный и перибронхиальный фиброз (8,3 %), отек легких (5,5 %). Патология сердца отмечена у 69,4 % пациентов.

Выводы: Результаты проведенных исследований свидетельствуют о частом вовлечении в патологический процесс сосудистого русла, паренхимы легких, плевры, диафрагмы и сердца. Лучевые методы — наиболее объективные и информативные — позволяют устанавливать изменения легких, обусловленные как самим заболеванием, так и осложнениями. На основе исследования разработана схема основных морфофункциональных, рентгенологических и ультразвуковых изменений дыхательной и сердечно-сосудистой систем.

Ключевые слова: изменения легких и сердца, системная красная волчанка, дети и подростки, рентгенологическая диагностика.

Objective: To define the state of the lungs, pleura, diaphragm and heart in children with lupus erythematosus using radiological studies.

Material and Methods: Radiography, tomography (3 patients) and CT findings of the chest (1 person) were performed in 36 patients aged 10-18 of them 20 before 14 years 11 month (55.6 %), 16 over the age of 15 (44.4 %), 5 boys (13.9 %) and 31 girls (86.1 %). The diagnosis was verified using a complete clinical-laboratory-instrumental study of the patients. All of them were done ultrasound examination of the cardiovascular system.

Results: X-ray changes of the lungs, pleura and diaphragm were diagnosed in 100 % of the patients. The most frequent signs were suggestive of vasculitis of various character and localization. In 16.7 % of the patients the signs of venous congestion were present, in 19.4 % pulmonitis was diagnosed, in 22.2 % - lupus diaphragmitis. Different pleura pathologies were observed in a half of the patients. The most frequent complications were pneumonia (16.7 %), perivascular and peribronchial fibrosis (8.3 %), pulmonary edema (5.5 %). Heart pathology was noted in 69.4 % of the patients.

Conclusion: The findings of the investigations suggest frequent involvement of the vessels, lung parenchyma, pleura, diaphragm, heart. Radiodiagnosis is most objective and informative and allows to determine the changes in the lungs caused by both the disease and its complications. The study allowed to work out the scheme of main morphofunctional, x-ray, and ultrasound changes in the respiratory and cardiovascular systems.

Key words: changes in the lungs and heart, lupus erythematosus, children and teen-agers, x-ray diagnosis.

У наш час велика увага приділяється вивченню як у дорослих, так і дітей, колагенозів, серед яких системний червоний вовчак (СЧВ) трапляється частіше у зв'язку з поліорганными ураженнями. За останнє десятиріччя захворюваність на СЧВ у дитячому та підлітковому віці зросла в 3,5 разу [1]. Співвідношення показ-

ника дівчаток до хлопчиків варіює в межах від 3:1 до 9:1 [2].

Проблема вивчення СЧВ набуває особливої актуальності, оскільки при ньому, крім ураження шкіри, до патологічного процесу залучаються практично всі органи і системи (дихальна, серцево-судинна, кістково-суглобова, сечо-

видільна тощо) що, як правило, і обумовлює перебіг та прогноз захворювання [3, 4]. Слід підкреслити, що стан внутрішніх органів при СЧВ завдяки променевим методам дослідження у дорослих відносно вивчений, даній проблемі присвячені ціла низка наукових статей, дисертаційних робіт і, навіть, монографії [5, 6]. Що стосується дітей, то в доступній літературі проблемі уточнення у них уражень легень і серця за допомогою променевих методів присвячені лише деякі праці [7].

Часто перебіг СЧВ визначається легенево-плевральним синдромом, причому в усіх померлих дітей були уражені легені [8]. Картина при цьому вельми поліморфна і обумовлена поєднанням різного ступеня вираженості змін від СЧВ, а також проявами перенесених гострих респіраторних вірусних інфекцій (ГРВІ), бронхітів, пневмоній та плевритів. Відомо, що лікування СЧВ передбачає застосування гормонів і цитостатиків, які також можуть впливати на стан легень. До того ж у дитячому та підлітковому віці відбувається морфофункціональна перебудова організму, змінюється гормональний статус, що може впливати на перебіг СЧВ. Всі ці питання практично не вивчені, що зумовило мету нашої роботи — уточнення стану легень та серця у дітей, хворих на СЧВ, за допомогою променевих методів. Розв'язання цієї проблеми шляхом розмежування змін, обумовлених СЧВ та бактеріальними ускладненнями, дозволить уникнути необґрунтованого призначення антибіотиків і гормонів, що має загальномедичне, і навіть економічне значення.

Методика дослідження

Ми вивчили дані рентгенологічного дослідження 36 хворих на СЧВ, які перебували на обстеженні та лікуванні у відділенні кардіоревматології Українського НДІ охорони здоров'я дітей і підлітків АМНУ. Вік обстежених 10–18 років (до 14 років 11 міс. — 20 чол. (55,6 %), 15 років і старше — 16 (44,4 %)). Серед досліджених було 5 хлопчиків (13,9 %) та 31 дівчинка (86,1 %). Всім їм проводили рентгенографію органів грудної клітки в прямій та (за необхідності) бічній проекціях. Динамічне рентгенологічне дослідження проведено 16 хворим (44,4 %), термін спостереження до 6 років. Для 3 пацієнтів (8,3 %) було необхідне томографічне обстеження, 1 (2,8 %) — виконано КТ. При проведенні рентгенологічного дослідження строго дотримувалися принципів протипроменевого захисту. Диагноз верифікували повним клініко-лабораторно-

інструментальним обстеженням. Всім хворим проведено ультразвукове дослідження серцево-судинної системи; КТ за Ю.П. Милан виконували на комп'ютерному томографі «Філіпс СХ-1», відстань 10 мм, товщина зрізу 5 мм.

Результати та їх обговорення

Проведений аналіз дозволив діагностувати рентгенологічні зміни легень, плеври та діафрагми у 100 % обстежених. Хворих (4 чол.) з невеликою тривалістю захворювання та відсутністю явних змін на рентгенограмах у розробку не брали.

Слід підкреслити, що найпоширенішою ознакою залучення в патологічний процес легень були різного характеру локалізації та поширеності зміни легеневого рисунка. Основна локалізація уражень у даній віковій групі — медіальні зони середніх та нижніх відділів легень, у більшості досліджених симетричні і тільки в 10 (27,8 %) переважала лівостороння вираженість. До того ж прояви судинної патології легень наростали в каудальному напрямку, що характерно для даної вікової групи.

Відомо, що зміни легеневого рисунка при СЧВ відображають характерний для нього васкуліт. На рентгенограмах мали місце різного ступеня вираженості посилення, збагачення та деформація легеневого рисунка, нерівномірність просвіту судин, відсутність їх звуження до периферії, торочкуватість, розмитість зовнішніх контурів, формування звивистості, поява петлистості. Нерідко судинні тіні візуалізувалися навіть у кортикальних відділах легень. Ураження інтерстиційної тканини, властиве пацієнтам старшої вікової групи, проявлялося змінами легеневого рисунка за ретикулярним типом (сітковістю). Поліморфізм обумовлених васкулітом змін дозволив нам виділити кілька типів патологічних проявів легеневого рисунка, що залежали від гостроти перебігу і рівня ураження судин переважно за типом: а) великопетлистим — 9 чол. (25 %); б) дрібнопетлистим — 28 чол. (77,8 %); в) мішаним — 5 чол. (13,9 %); г) ретикулярним — 4 чол. (11,1 %).

Як видно з наведених даних, різні види зміненого легеневого рисунка поєднуються з переважанням одного з видів. До того ж слід

пам'ятати, що в дітей на стан легеневого рисунка впливають й інші фактори. Так, у 6 (16,7 %) досліджених хворих мали місце ознаки центрального венозного застою через патологію серця. Останній проявлявся посиленням та збагаченням легеневого рисунка у верхньомедіальних відділах та змінами відповідних відділів коренів легень (головки та хвостового відділу). Крім того, до проявів васкуліту слід віднести і появу інтенсивних, округлої форми вогнищевих тіней розмірами від 3 до 6–7 мм (залежно від віку хворого і ступеня вираженості васкуліту) з чіткими або розмитими контурами, зумовлених ортоградною проекцією судин. На стан легеневого рисунка, особливо базальних відділів, впливає і високе розміщення куполів діафрагми (8 чол. — 22,2 %), яке призводить до згущення останнього через колабування. Згущення може також спричинювати порушення екскурсії купола (куполів) діафрагми у зв'язку з плевро-діафрагмальними спайками. Виражені спайки також можуть спричинити значні порушення вентиляції легень (газообміну) — гіпоксії та гіпоксемії, у деяких хворих навіть з подальшим розвитком артеріальної гіпертензії, якій часто сприяє і пневмофіброз.

Наведений поліморфізм змін легеневого рисунка диктує необхідність його детального аналізу в кожного конкретного хворого, оскільки будь-яка причина, що зумовлює патологію, потребує конкретно визначеної терапії.

Як уже зазначалося, СЧВ характеризується залученням у патологічний процес інтерстиційної тканини, стовщенням міжальвеолярних перетинок, периваскулярним та перибронхіальним набряком, розвитком дрібних ателектазів. При ураженні мікроциркуляторного русла розвиваються артеріоліти, венуліти та капіляріти, що врешті-решт призводить до появи стану, який називається вовчаковим пульмонітом [6]. На початку розвитку він проявляється на рентгенограмах дрібною сітковістю, змінами за типом «дротяних петель», при прогресуванні хвороби прозорість легень знижується і розвивається картина класичного пульмоніту (7 хворих — 19,4 %), який може бути як одно- (3 хв. — 8,3 %) , так і двостороннім (4 — 11,1 %) (рис. 1).

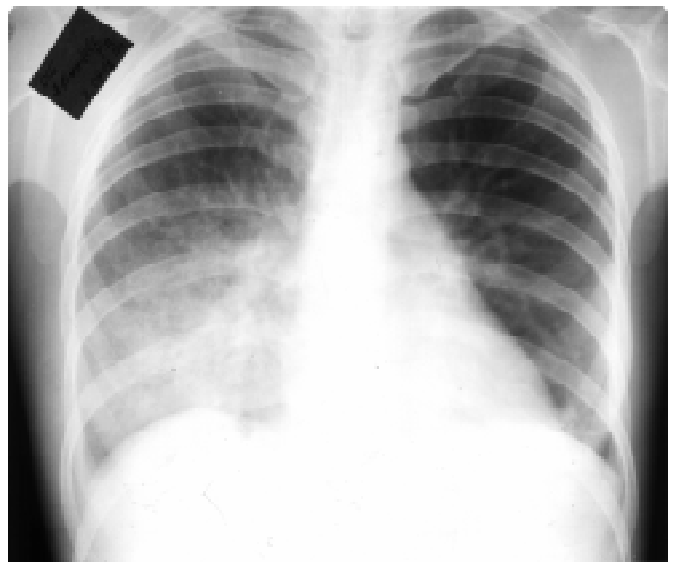


Рис. 1. Хвора А., 18 років. Рентгенограма легень з вираженим правостороннім пульмонітом

Fig. 1. Patient A., aged 18, chest x-ray demonstrating marked right pulmonitis

На фоні пульмоніту внаслідок осередкового некрозу альвеолярних перетинок та стінок судин у легнях може формуватися дрібна порожнина (порожнини), що завжди вимагає проведення диференційної діагностики з туберкульозними змінами [6]. У подібних випадках слід проводити цілеспрямоване клініко-лабораторне обстеження, КТ та динамічне спостереження. Використання КТ дозволило в 1 хворій з лівосторонньою порожниною розміром 1,2 × 0,6 см впевнено виключити туберкульоз легень, хоч розвиток останнього є досить імовірним з урахуванням особливостей терапії (рис. 2–4).

До рентгенологічних проявів СЧВ у дітей та підлітків слід віднести і зміни коренів легень, діагностовані у всіх досліджених. Цю патологію обумовлюють всі причини, виявлені при аналізі легеневого рисунка, названі вище. Корені легень на рентгенограмах мали підвищену інтенсивність у 17 чол. (47,2 %), були розширеними у 15 (41,6 %) та малоструктурними у 10 (27,8 %). До того ж у 2 досліджених (5,5 %) виявлено збільшені лімфатичні вузли бронхопульмональної групи.

При СЧВ у патологічний процес нерідко залучаються також діафрагма і плевра. Високе стояння куполів діафрагми, спричинене втратою тонусу внаслідок розвитку вовчакового діафрагматиту, візуалізоване у 8 чол.

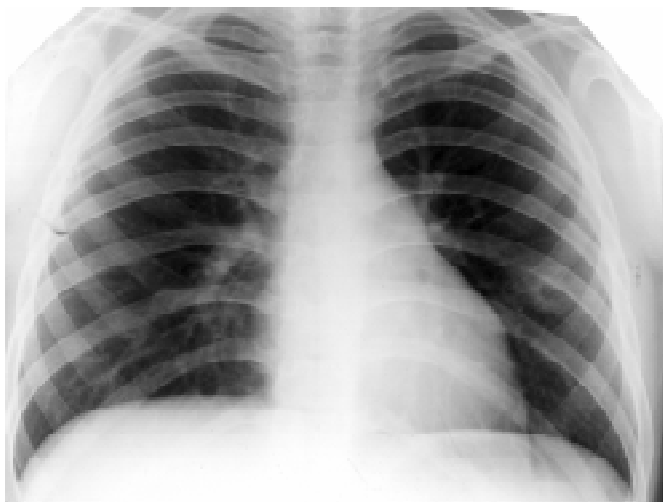


Рис. 2. Хвора Ч., 14 років. Рентгенограма органів грудної клітки з вираженим васкулітом, на фоні якого зліва на рівні 4-го ребра розташована порожнина розміром $1,2 \times 0,6$ см

Fig. 2. Patient Ch., aged 14, chest x-ray with marked vascular, with a cavity measuring 1.2×0.6 cm at the level of the 4th rib against its background

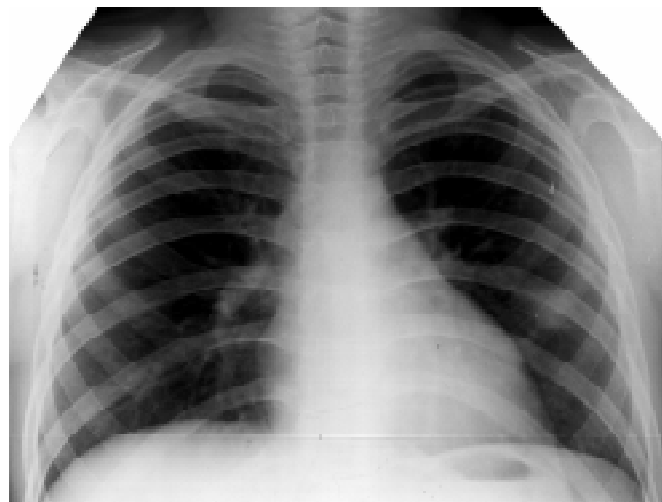


Рис. 4. Хвора Ч., 14 років. Рентгенограма органів грудної клітки після курсу лікування. Зменшення вираженості васкуліту, на місці порожнини візуалізується ділянка пневмофіброзу

Fig. 4. Patient Ch., aged 14. Chest x-ray after the course of treatment. Reduction in the vasculitis severity and pneumofibrosis replacing the cavity are present

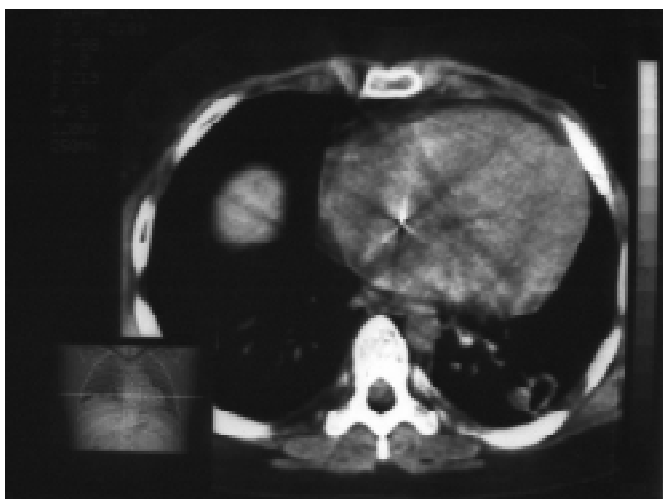

Рис. 3. Хвора Ч., 14 років. Комп'ютерна томограма, на якій візуалізується тінь з досить чіткими нерівними контурами, де в центральній частині видно ділянку деструкції неправильної овальної форми з чіткими внутрішніми контурами без додаткових включень та рівня рідини

Fig. 3. Patient Ch., aged 14. CT scan demonstrating a shadow with distinct uneven outlines with an oval uneven area of destruction with distinct inner outlines without additional and fluid level

(22,2 %). Крім того, у 4 хворих (11,1 %) останній проявився нечіткістю куполів; сплющення куполів мало місце в 1 пацієнта. Характерним для ураження діафрагми при СЧВ є певне обмеження рухомості куполів у фазах вдиху та видиху при проведенні рентгеноскопії.

Одним з проявів полісерозиту, вельми характерного для СЧВ, є ураження плеври, яке в рентгенологічному відображенні може візуалізуватися по-різному. Так, у 6 хворих (16,7 %)

у синусі виявлено невелику кількість рідини в поєднанні з паракостальною смужкою; у 2 (5,5 %) об'єм ексудату був більшим і рівень рідини сягав 4-го ребра. На рентгенограмах 5 пацієнтів (13,9 %) встановлено ущільнення плеври за ходом горизонтальної міжчасткової щілини справа. Наслідком перенесеного плевриту були також плевро-діафрагмальні (4 чол. — 11,1 %) та плевро-пульмональні спайки (1 чол. — 2,8 %). Таким чином, ураження плеври мало місце в половини обстежених нами пацієнтів.

Відомо, що рентгенологічні зміни легень у хворих на СЧВ можуть спричиняти як прояви самого захворювання, викладені вище, так і розвиток ускладнень.

Типовим для вовчака у дитячому та підлітковому віці є розвиток запальних захворювань, особливо пневмоній, діагностованих у 6 (16,7 %) обстежених. За рентгенологічними проявами вони мали вогнищево-зливний характер, проявлялися ділянками зниження прозорості, середньої інтенсивності та нечіткою окресленістю. Розміри вогнищ запалення становили від 5 до 12 мм, структура частіше була неоднорідною. Двосторонню пневмонію діагностовано в 1 пацієнта (2,8 %), у решти — односторонні (частіше зліва), локалізовані в нижніх відділах легень.

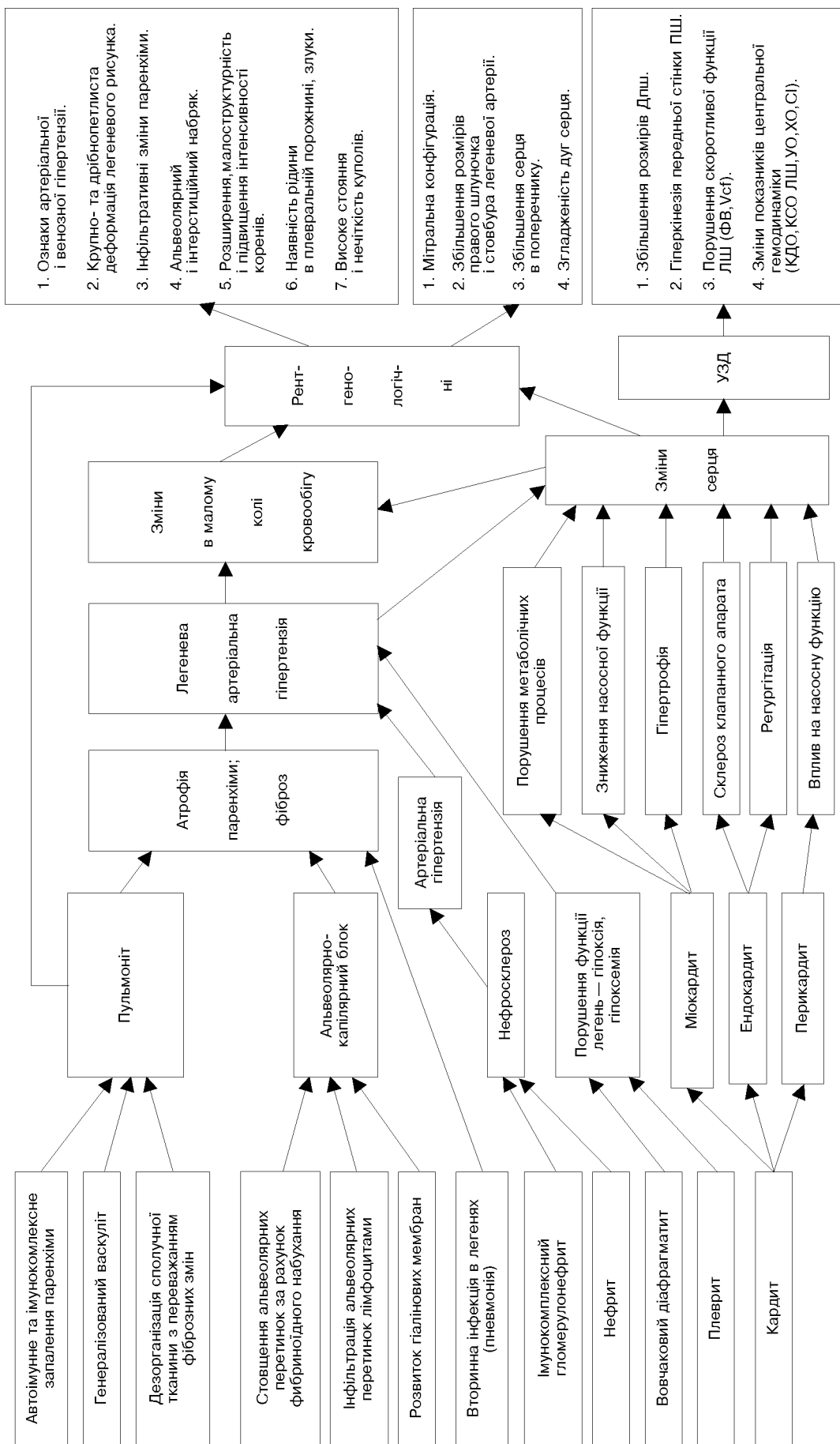


Рис. 5. Схема розвитку основних морфофункціональних, рентгенологічних та ультразвукових змін дихальної і серцево-судинної систем хворих на СЧВ
 Fig. 5. Scheme of development of main morphofunctional, x-ray, and ultrasound changes in the respiratory and cardiovascular systems in patients with lupus erythematosus

Характерним для СЧВ вважається розвиток люпус-нефриту, який може бути однією з причин як інтерстиційного, так і альвеолярного набряків. На нашому матеріалі перебіг СЧВ у 2 хворих ускладнився розвитком ацинозно-часточкової форми набряку легень, яка проявилася на рентгенограмах появою осередкового характеру тіней 4–6 мм в діаметрі, з нечіткими контурами, середньої або малої інтенсивності, місцями — зливного характеру. Набряк зазвичай розвивається в середніх та нижніх відділах легень на фоні сітковості через пошкодження міжальвеолярних перетинок. В 1 пацієнтки в результаті прогресування виник тяжкий альвеолярний тотальний набряк легень, що спричинив смерть.

За тривалого перебігу хвороби розвивається дифузний сітчастий фіброз (у 3 хворих — 8,3%), як правило, периваскулярного характеру, який проявляється деформацією легеневого рисунка, нерівномірністю просвітів судин та, на відміну від васкуліту, чіткими контурами. Наявність перибронхіального фіброзу візуалізувалася появою симптому «парних смужок» та ортоградними проєкціями чітко окреслених «муфт» навколо бронхів. Поява фіброзу водночас з васкулітом та кардитом нерідко призводить до розвитку артеріальної гіпертензії або навіть легеневого серця.

До рідкісних ускладнень слід віднести розвиток туберкульозу та пневмотораксу (по 1 випадку).

Загальновідомим при СЧВ є залучення в патологічний процес серцево-судинної системи. Типовим для даного захворювання вважається часте ураження ендо- та міокарда, дещо рідше перикарда, яке краще візуалізується при ультразвуковому дослідженні. Кардит рентгенологічно проявляється згладженістю дуг серця в результаті зниження тону серцевого м'яза; при тяжкому перебігу серце розширене у поперечнику (5 хв. — 13,9%), у більшості випадків діагностувалось його розширення вліво (20 хв. — 55,5%). Класична картина перикардиту встановлена у 2 обстежених (5,5%). Вона характеризувалася розширенням тіні серця в обидва боки та значним зниженням пульсаторних скорочень на порожнинах і збереженням в ділянці аорти.

Вивчення літератури та ретельний аналіз отриманих при рентгенологічному й ультразвуковому обстеженнях даних дозволив нам розробити схему розвитку основних змін дихальної та серцево-судинної систем хворих на СЧВ за допомогою променевих методів дослідження (рис. 5).

Таким чином, результати проведених досліджень свідчать про значну частість залучення в патологічний процес судинного русла, паренхіми легень, плеври та діафрагми у дітей і підлітків, хворих на СЧВ. Вираженість патологічних проявів обумовлюється гостротою перебігу та активністю патологічного процесу. Вважаємо доцільним рекомендувати всім хворим на СЧВ проведення рентгенологічного дослідження органів грудної клітки та ультразвукового сканування серцево-судинної системи в зв'язку з тим, що променеві — це єдині інструментальні методи, які дозволяють діагностувати появу патологічних змін, спричинених як основним захворюванням, так і ускладненнями, і дати педіатрові можливість призначити належну патогенетичну терапію з метою запобігання розвитку легенево-серцевої недостатності.

Література

1. Батян Г.М., Зафранська М.М., Дудинська Р.О. та ін. // УРЖ. — 1999. — Т. VII, № 2. — С. 206.
2. Драник Г.Н. Клиническая иммунология и аллергология: Учеб. пособие. — Одесса: Астропринт, 1999. — С. 238–250.
3. Ивановская Т.Е. Патологическая анатомия болезней плода и ребенка: Рук-во для врачей: В 2 т. — Изд. 2-е, перераб. и доп. / Под ред. Т.Е. Ивановской, Л.В. Леоновой. — М.: Медицина, 1989. — Т.2. — С. 203–205.
4. Лезова Т.Ф. Рентгенологическая семиотика изменений легких у больных системной красной волчанкой, узелковым периартериитом, системной склеродермией // Сб.: Лучевая диагностика и лучевая терапия профессиональных и системных заболеваний. — К., 1993. — С. 52–53.
5. Сигидин Я.А. Гусева Н.Г., Иванова М.М. Диффузные болезни соединительной ткани: Рук-во для врачей — М.: Медицина, 1994. — 544 с.
6. Спасская П.А., Бартусевичене А.С. Клиническая рентгенодиагностика коллагенозов. — Вильнюс: Мокслас, 1988. — 181 с.
7. Чурилін Р.Ю., Крамний І.О. // Пробл. мед. науки та освіти. — 2002. — №4. — С. 45–47.
8. Федосеева Н.А., Колодова И.М., Лысенко Л.В. Легочно-плевральные изменения у детей при системной красной волчанке // Педиатрия. — 1989. — №5. — С. 45–51.

Надходження до редакції 01.04.2004.

Прийнято 20.05.2004.

Адреса для листування:

Чурилін Руслан Юрійович,
пр-т Тракторобудівників, 95, кв. 204, Харків, 61135, Україна