

І.М. Зазірний,  
В.О. Рогожин,  
М.К. Терновий

Київська міська клінічна  
лікарня №12

Науковий діагностичний  
центр «Здоров'я літніх людей»  
АМН України,  
м. Київ

Інститут проблем  
експериментальної патології,  
онкології та радіобіології  
ім. Р.Є. Кавецького НАН України,  
м. Київ

## Співвідношення даних артроскопічного та магнітнорезонансного томографічного досліджень колінного суглоба

Comparison of arthroscopy and magnetic  
resonance imaging in investigation of the knee joint

**Цель работы:** Сравнительная характеристика данных МРТ и артрoскопии.

**Материалы и методы:** У 41 больного в возрасте от 18 до 56 лет, которые лечились по поводу остеоартроза коленного сустава 1-й и 2-й степени, была выполнена МРТ. Артрoскопию проводили в связи с проявлениями внутренних суставных нарушений. Результаты МРТ и артрoскопии сопоставили у всех больных, используя такие параметры МРТ, как чувствительность, точность, специфичность, положительное предварительное значение (ППЗ), отрицательное предварительное значение (ОПЗ), истинно-положительные данные (ИПД), истинно-отрицательные данные (ИОД), ложно-положительные данные (ЛПД), ложно-отрицательные данные (ЛОД).

**Результаты:** В нашем исследовании ППЗ относительно хряща составило 89,28 %, ОПЗ — 84,61 %, чувствительность — 92,5 %, специфичность — 84,61 %, точность — 87,8 %. По отношению к медиальным менискам результаты МРТ составили соответственно 95; 56; 83,3; 88; 93,75; 90,2 %.

**Выводы:** Анализ таких параметров, как точность, чувствительность, специфичность приводит к выводу о том, что МРТ позволяет оценить состояние суставного хряща и менисков коленного сустава.

Высокие отрицательные предварительные данные при МРТ дают возможность избежать ненужной артрoскопии коленного сустава.

**Ключевые слова:** коленный сустав, магнитнорезонансная томография, артрoскопия.

**Objective:** To compare the findings of MRI and arthroscopy in investigation of the knee joint.

**Material and Methods:** MRI was done in 41 patients aged 18–56 who were treated for stage 1 and 2 osteoarthritis of the knee joint. Arthroscopy was performed due to the signs of internal disorders in the joint. The findings of MRI and arthroscopy were compared in all 41 patients using the following MRI parameters: sensitivity, accuracy, specificity, positive preliminary value (PPV), negative preliminary value (NPV), true positive data (TPD), true negative data (TND), false positive data (FPD), false negative data (FND).

**Results:** In our study, PPV for the cartilage was 89.28 %, NPV – 84.61 %, sensitivity – 92.5 %, specificity – 84.61 %, accuracy 87.8%. For the medial menisci MRI findings were 95.56 %, 83.3 %, 88 %, 93.75 %, 90.2 %, respectively.

**Conclusion:** The analysis of accuracy, sensitivity, specificity suggests that MRI facilitates assessment of the state of the knee cartilage and menisci.

High negative preliminary data of MRI allow to avoid unnecessary arthroscopy of the knee joint.

**Key words:** knee joint, magnetic resonance imaging, arthroscopy.

При пошкодженні чи захворюванні суглобовий хрящ має обмежені регенераторні властивості. Для оцінки його стану застосовують певні діагностичні методи. Разом з тим для визначення стану менисків і схрещених зв'язок перед оперативним втручанням також проводять попереднє дослідження.

Останніми роками магнітнорезонансну томографію (МРТ) почали розглядати як альтернативний неінвазивний метод діагностики, що виключає ускладнення, пов'язані з оперативними (артроскопічними) втручаннями [1].

Магнітнорезонансна томографія дозволяє достатньою мірою оцінити стан хряща [2]. Неушкоджений хрящ при цьому дослідженні дає характерний сигнал інтенсивності залежно від використаного режиму дослідження. Ушко-

дження хряща проявляється змінами сигналу та нерегулярністю контуру [3]. Однак нам не вистачає досвіду застосування МРТ для порівняння його результатів з артрoскопічними, а також встановлення оптимальних параметрів дослідження хряща колінного суглоба.

«Золотим» еталоном діагностики цього суглоба є артрoскопія. Її недоліками є інвазивність, а також неможливість оцінити зміни у внутрішніх шарах хряща та мениска при їх незмінених поверхневих шарах.

Показанням для проведення МРТ є підозра на ушкодження мениска в клінічно незрозумілих випадках або за припущення про наявність супровідної патології, такої як порушення схрещених зв'язок, хряща чи розсікаючий остеохондрит.

Метою нашої роботи була порівняльна оцінка даних МРТ та артроскопії.

## Методика дослідження

Магнітнорезонансну томографію було виконано у 41 пацієнта віком від 18 до 56 років, які лікувалися з приводу остеоартрозу колінного суглоба 1-го та 2-го ступенів. У 33 хворих зміни в суглобі були наслідком попередніх травм; у 8 пацієнтів травматичних пошкоджень в анамнезі не зафіксовано. Артроскопію виконували в зв'язку з проявами внутрісуглобових розладів за допомогою артроскопа «Smith & Nephew» з комплектом артроскопічних інструментів із загальним знеболюванням. Кінцівку знекровлювали турнікетом. Артроскопічними доступами були передньомедіальний та передньолатеральний. Суглоб оглядали в рідкому середовищі, 0,9 % -вий розчин NaCl вводили в суглоб за допомогою насоса апарата гемосорбції УЕГ-1 з темпом 224 мл/хв.

Артроскопію розпочинали промиванням суглоба 300–400 мл фізіологічного розчину, під час якого з порожнини суглоба видаляли змінену синовіальну рідину та продукти деструкції. Після цього виконували ревізію суглоба, артроскоп послідовно переводили з верхнього завороту в латеральний, а потім медіальний відділи, звідки через медіальний заворот знову до верхнього. Зміни суглобового хряща оцінювали за чотириступеневою шкалою Bandiego [4].

Магнітнорезонансне дослідження виконували на апараті «Magnetom Vision Plus» («Siemens», Німеччина) при індукції магнітного поля 1,5 Тл з використанням спеціальної поверхневої котушки для вивчення колінного суглоба в сагітальній, корональній та аксіальній проєкціях. Параметри послідовностей дослідження були такими:

1. T2 St sag, TR = 4500 ms, TE = 9 ms, FA = 180, FOV = 160–180 mm, матриця обробки даних (matrix) 256 × 256, товщина зрізу (ST) — 4 mm.

2. T1 se sag, TR = 500 ms, TE = 12 ms, FA = 90, FOV = 160–180 mm, matrix 256 × 256, ST = 4 mm.

3. PD T2 tse cor, TR = 3500 ms, TE = 16 ms, FA = 180, FOV = 160 mm, matrix 256 × 256, ST = 5 mm.

4. PD T2 tse tra, TR = 3500 ms, TE = 16 ms, FA = 180, FOV = 160 mm, matrix 256 × 256, ST = 5 mm.

Результати МРТ та артроскопії зіставили у всіх (41) хворих, використовуючи такі параметри МРТ, як чутливість, точність, специфічність, позитивне попереднє значення (ППЗ), негативне попереднє значення (НПЗ), істинно-позитивні дані (ІПД), істинно-негативні дані (ІНД), хибно-позитивні дані (ХПД), хибно-негативні дані (ХНД).

Істинно-позитивні дані визначали як такі, при яких і МРТ, і артроскопія показують пошкодження; ХПД — при яких зміни, описані на МРТ, не були виявлені при артроскопії; ІНД — коли і МРТ, і артроскопія показують відсутність змін; ХНД — коли ушкодження, не встановлені при МРТ, виявлялися при артроскопії. Чутливість (відсоток існуючих змін, виявлених при МРТ) було розраховано шляхом ділення числа ІПД на суму ІПД та ХНД і помноження на 100. Специфічність (відсоток здорових структур, визначених при МРТ як здорові) розраховували шляхом ділення числа ІНД на суму ІНД та ХПД і помноження на 100. Позитивне попереднє значення (можливість наявності ураження після попереднього виявлення на МРТ) розраховували шляхом ділення числа ІПД на суму ІПД та ХПД та помноження на 100; НПЗ (можливість відсутності змін після їх виявлення на МРТ) було розраховано шляхом ділення ІНД на суму ХНД та ІНД і помноження на 100. Точність (відсоток правильних рішень) було розраховано діленням суми ІПД та ІНД на число структур і помноженням на 100.

## Результати та їх обговорення

Зміни в менісках при МРТ проявляються такими варіантами [5]:

1. Локальним, точковим підвищенням сигналу в одному зрізі (до 3–4 мм), що не має зв'язку з поверхнею меніска. Такі зміни можуть бути виявлені і в пацієнтів без клініки, наприклад, у атлетів або добровольців. Ці зміни гістологічно зумовлені ранньою гіаліною дегенерацією і не мають клінічного значення.

2. Лінійним підвищенням інтенсивності сигналу, що не поширюється на суглобову поверхню меніска.

3. Лінійним чи неправильної конфігурації підвищенням інтенсивності сигналу в контактній із поверхнею меніска, деформацією його нормальній конфігурації та зміщенням фрагментів.

Зміни 1-го та 2-го ступенів важко діагностувати артроскопічно, тоді як пошкодження 3-го ступеня легко виявляються при такому дослідженні. При МРТ і артроскопії не встановлено змін хряща в 11 хворих (ІНД); у 2 осіб за даними МРТ не виявлено змін хряща стегнової кістки, встановлених при артроскопії (ХНД); у 25 — показані при МРТ зміни хряща (рис. 1) потім були підтверджені при артроскопії (ІПД) (рис. 2), у 3 виявлені за даними МРТ зміни хряща при артроскопії не підтвердилися (ХПД).

В нашому матеріалі ППЗ щодо хряща складо 89,28, НПЗ — 84,61, чутливість — 92,5, специфічність — 84,61, точність — 87,8 %.

При МРТ були встановлені зміни лише в медіальних менісках, патології латеральних менісків не виявлено, що підтвердилося при артроскопії. Серед ушкоджень, виявлених з медіальної сторони, у 25 хворих зміни меніска 3-го ступеня виявлено у 18 пацієнтів. У 15 з них медіальні меніски визначені як здорові, і це підтвердила артроскопія (ІНД).

Із 25 хворих, у яких при МРТ виявлено пошкодження (рис. 3), їх підтверджено артроскопічно (рис. 4) у 21 (ІПД). У 1 пацієнта при оцінці за даними МРТ медіального меніска як непошкодженого, артроскопія виявила пошкодження (ХНД).

Щодо медіальних менісків чутливість МРТ складала 95,56, специфічність — 83,3, позитивне попереднє значення — 88, негативне попереднє значення — 93,75, точність — 90,2 %.

Загальновідомо, що за оцінки стану хряща при МРТ мають значення такі чинники, як сила індукції магнітного поля, застосування відпо-

відних режимів дослідження, наявність рідини в суглобі [3, 6]. Діагностика ушкоджень хряща колінного суглоба ґрунтується на таких ознаках, як осередкові зміни сигналу, порушення товщини і контуру [7, 8]. Публікації до цього часу визнають значення МРТ для діагностики стану хряща наколінника [1, 6, 9]. Це пов'я-

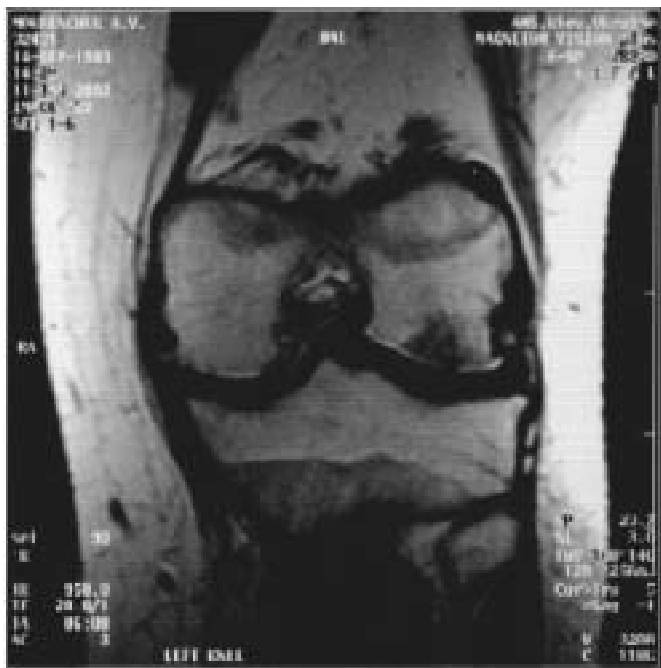

Рис. 1 — Магнітнорезонансна томографія колінного суглоба, фронтальна проекція, пошкодження суглобового хряща внутрішнього виростка стегнової кістки

Fig. 1 — MRI of the knee joint, frontal projection, lesion in the articular cartilage of the inner process of the femur

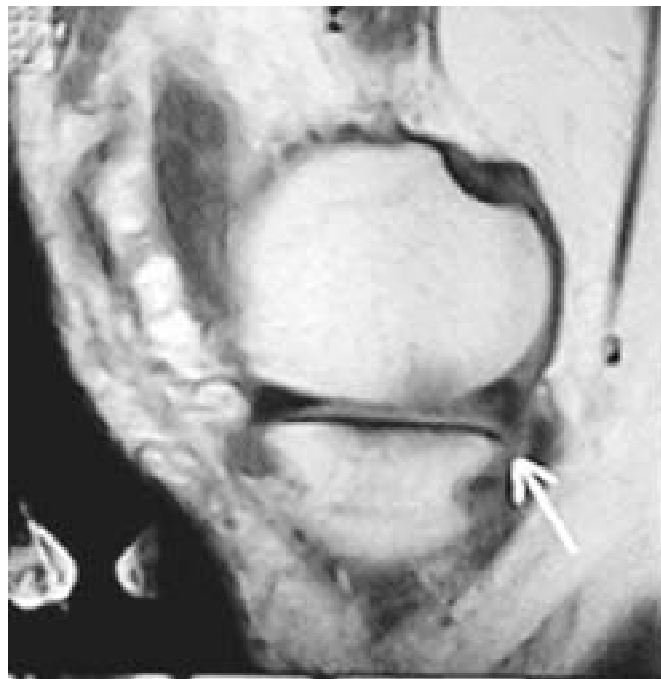


Рис. 3 — Магнітнорезонансна томографія колінного суглоба, сагітальна проекція, пошкодження заднього рогу медіального меніска

Fig. 3 — MRI of the knee joint, sagittal projection, lesion in the posterior horn of the medial meniscus

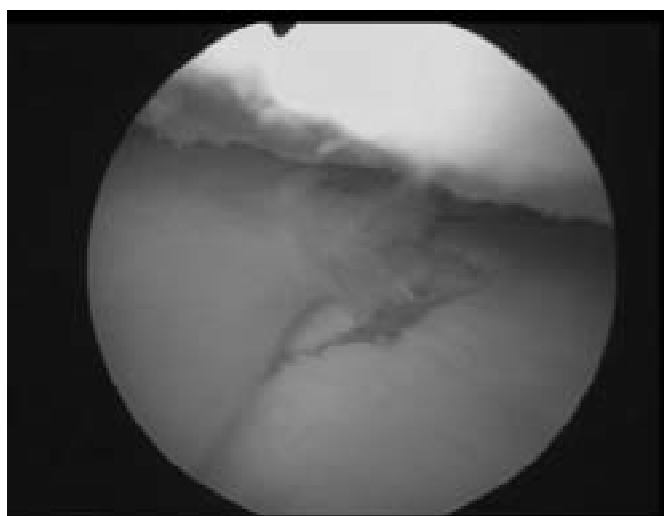

Рис. 2 — Артроскопія колінного суглоба, зона пошкодження хряща внутрішнього виростка стегнової кістки

Fig. 2 — Arthroscopy of the knee joint, the region of the lesion in the cartilage of the internal process of the femur




Рис. 4 — Артроскопія колінного суглоба, вид пошкодженого заднього рогу медіального меніска

Fig. 4 — Arthroscopy of the knee joint, the lesion in the posterior horn of the medial meniscus

зано з тим, що останній товщий і тому його легше оцінювати [7], що знайшло підтвердження і в нашій роботі, оскільки чутливість МРТ щодо хряща наколінника була вищою, ніж щодо хряща стегнової кістки.

Причиною викривленого позитивного значення МРТ може бути так званий «ster pitfall», викликаний гострим закінченням середньої поверхні наколінника. В тлумаченні даних МРТ можливі труднощі розпізнавання набухання хряща внаслідок вибору нетипових площин дослідження [8].

Труднощі розпізнавання можуть виникнути при артроскопії за невеликих змін хряща 1-го та 2-го ступенів, які на МРТ виглядають як осередки низького сигналу в T1-залежних образах. Стадії 2 та 3 характеризуються втраченою поверхневого шару хряща, а також змінами різного ступеня в глибших шарах. Зникнення поверхневого шару хряща на МРТ може вказувати на значні дистрофічні зміни в суглобі.

Аналіз результатів досліджень колінного суглоба показує, що оцінка різних уражень хряща була кращою при огляді МРТ-знімків у 3 площинах, ніж при артроскопії. Про це повідомляють й інші автори [3, 8, 10].

В наших дослідженнях МРТ була кращою при значних змінах хряща, а артроскопія — при його поверхневих змінах. Такого ж висновку дійшов і J.A. Vallotton із співавторами [8]. Наші результати показують якісну різницю між артроскопією та МРТ при дослідженні менісків. Остання досліджує всю структуру тканини меніска і виявляє як розриви, так і дегенеративні зміни. Є думка, що меніск з посиленою інтенсивністю сигналу тільки внутрісубстанційно можна розглядати як неушкоджений, оскільки ушкодження залишаються всередині меніска [11]. Деякі з них можуть зменшитися або зовсім зникнути [4].

Найважливішим джерелом помилок є гіпердіагностика, тобто отримання ХПД. Кількість ХНД є незначною. Про це повідомляють й інші публікації [12–14]. Для клініциста становить інтерес тест попереднього значення. Негативні попередні дані дають можливість розрахувати шанси хворого не виявити пошкодження при артроскопії, коли МРТ його не показує. В нашому випадку НПД склали 84,61 % щодо

хряща та 93,75 % щодо медіального меніска. Ці дані збігаються з результатами інших досліджень [13, 15, 16].

## Висновки

1. В нашій роботі чутливість МРТ щодо менісків складала 95,56, точність — 90,2, специфічність — 83,3 %, щодо хряща — відповідно 92,5; 87,8; 84,61 %. Отже, МРТ дає можливість оцінити стан суглобового хряща та менісків колінного суглоба. Її необхідно виконувати в усіх випадках перед оперативним втручанням за підозри на внутрісуглобову патологію.

2. Отримані негативні попередні дані при МРТ (93,75 % щодо менісків та 84,61 % щодо хряща) допомагають уникнути непотрібної артроскопії колінного суглоба.

## Література

1. Weinstabl R., Muellnert, Vecsei V., Kainberger F., Kramer M. // *World J. Surg.* — 1997. — Vol. 21. — P. 363–368.
2. Recht M.P., Kramer J., Marcelis S. // *Radiol.* — 1993. — Vol. 187, № 2. — P. 473–478.
3. Speer K.P., Spizer C.E., Goldner J.L. // *Am. J. Sports Med.* — 1991. — Vol. 4. — P. 396–402.
4. Ochi P.D., Yoshio S., Tsucasa K. // *Arthrosc.* — 1994. — Vol. 10, № 2. — P. 176–183.
5. De Smet A.A., Tuite M.J., Norris M.A., Swan J.S. // *Am. J. Roentgenol.* — 1994. — № 163. — P. 1419–1423.
6. Hayes C.W., Sawyer R.W., Conway W.F. // *Radiol.* — 1990. — Vol. 176, № 2. — P. 479–483.
7. Shahabpour M. // *Europ. Instruct. Course Lectures.* — 1985. — Vol. 2. — P. 132–136.
8. Vallotton J.A., Menli R.A., Leyvraz P.F. // *Knee Surg. Sports. Traumatol. Arthrosc.* — 1995. — Vol. 3, № 3. — P. 157–162.
9. Handelberg F., Shahabpour M., Casteleyn P.P. // *Arthrosc.* — 1990. — № 6. — P. 24–29.
10. Heron C.W., Calvert P.T. // *Radiol.* — 1992. — Vol. 183, № 3. — P. 839–844.
11. Fisher S.P., Fox J.M., Del Pezzo W., Friedman M.J., Snyder S.J., Ferkel R.D. // *J. Bone Joint Surg. Am.* — 1991. — № 73. — P. 2–10.
12. Dillon E.H., Pope C.F., Lynch J.K. // *Radiol.* — 1991. — № 181. — P. 849–852.
13. Imhoff A., Buess E., Hodler J., Fellmann J. // *Rev. Chir. Orthop. Reparatr. Appar. Mot.* — 1997. — Vol. 83. — P. 229–236.
14. Quinn S., Brown T. // *Radiol.* — 1991. — Vol. 181, № 3. — P. 843–847.
15. Boeve B.F., Davidson R.A., Staab E.V. // *South. Med. J.* — 1991. — № 84. — P. 1123–1127.
16. Stoler D.W., Dilworth W., Andersson L.J. // *Sport. Med.* — 1997, Lippincott — Raven, Philadelphia — New York, P. 207–442.

Дата надходження: 29.04.2002.

Адреса для листування:  
Зазірний Ігор Михайлович,  
Київська міська клінічна лікарня № 12,  
вул. Підвисоцького, 4а, Київ, 03103, Україна