

Ф.Й. Кулікова

Обласна клінічна лікарня
ім. І.І. Мечнікова,
м. Дніпропетровськ

Променева діагностика екстрадуральних пухлин спинного мозку та хребта

Radiodiagnosis of extradural tumors of the spinal cord and spinal column

Цель работы: Изучение возможностей лучевых методов исследования при экстрадуральных опухолях спинного мозга и позвоночного столба с наличием миелорадикулярной компрессии.

Материалы и методы: Изучено 83 наблюдения экстрадуральных опухолей (38 мужчин, 45 женщин в возрасте от 16 до 78 лет), представленных гемангиомами (24), хордوماми (12), остеобластокластомами (11), остеосаркомами (6), хондромами (4), хондросаркомами (6), лимфомами (7), дермоидными кистами (4) и единичными опухолями других гистологических типов. Всем больным выполнена традиционная рентгенография, миелография (МГ), компьютерная томография (КТ), компьютерно-томографическая миелография (КТМГ) и магнитнорезонансная томография (МРТ) в различных сочетаниях.

Результаты: Удельный вес злокачественных опухолей среди всех первичных экстрадуральных составил 30%. Установлена преимущественная локализация опухолей различного гистологического строения по отделам позвоночного столба. Описаны особенности лучевой диагностики различных типов опухолей.

Выводы: Диагностическая точность нативной МРТ при экстрадуральных спинальных опухолях составляет 92%, КТ, КТМГ — 90–94%. Изменения костной ткани, особенно в области дужек позвонков, небольшие кальцификаты, «нежная» оссификация мягких тканей лучше визуализируются с помощью КТ, чем МРТ с низким напряжением магнитного поля. Комплексное применение МГ и отсроченной КТ или КТМГ позволяет получить достаточную информацию о наличии костных изменений тел и дужек позвонков, степени сдавления спинного мозга и его корешков, выявить каудальную и краниальную границы опухоли при наличии субарахноидального блока. Традиционная рентгенография, значительно уступая другим вышеуказанным методам в определении состояния структур спинального канала, изменений в мягких тканях и др., с высокой точностью (87%) выявляла костные поражения. Ультравист и омникап являются малотоксичными и высокоэффективными препаратами для проведения МГ.

Ключевые слова: экстрадуральные опухоли спинного мозга и позвоночного столба, лучевая диагностика, МГ, КТ, КТМГ, МРТ.

Objective: To study the capabilities of radiodiagnosis in extradural tumors of the spinal cord and spinal column with myeloradicular compression.

Material and Methods: 83 cases of extradural tumors (38 men and 45 women aged 16–78), of them 24 hemangiomas, 12 chordomas, 11 osteoblastoclastomas, 6 osteosarcomas, 4 chondromas, 6 chordrosarcomas, 7 lymphomas, 4 dermoid cysts and solitary tumors of other histological types were studied. All the patients underwent traditional x-ray study, myelography, computed tomography, CT myelography (CTMG), magnetic resonance imaging in different combinations.

Results: Malignant tumors comprised 30% of all primary tumors. Preliminary localization of different histological types of tumors in the spine was determined. The characteristics of radiodiagnosis of different tumors were described.

Conclusion: Diagnostic accuracy of native MRI in extradural spinal tumors is 92%, that of CT and CTMG is 90–94%. The changes in the bone tissue, especially in the area of the arches, small calcifications, tender ossification of the soft tissue is better visualized with CT than with MRI with low intensity of the magnetic field. Complex use of myelography and delayed CT and CTMG allows to obtain sufficient information about the changes in the body and the arch of the vertebra, the degree of compression of the spinal cord and radices as well as to reveal caudal and cranial borders of the tumor in subarachnoid blockade. Traditional radiography yields considerably in determining the state of the spinal canal structures, the changes in the soft tissues but it is highly accurate (87%) in determining bone lesions. Ultravist and Omnipaque are low-toxic and highly effective preparation for myelography.

Key words: extradural tumors of the spinal cord and spinal column, radiodiagnosis, myelography, CT, CTMG, MRI.

За даними літератури екстрадуральні пухлини представлені переважно метастатичними ураженнями хребта та значно меншою мірою — первинними пухлинами. Серед останніх автори минулих років наводять значну частоту гемангіом (10–12% усіх пухлин хребта), остеобластокластом, аневризмальних кісткових кіст, відносну рідкісність хордом та велику рідкісність остеосарком [1]. Звертаючи увагу на те, що первинні пухлини та пухлиноподібні ураження хребта трапляються набагато частіше, ніж діагностуються, В.Н.Бурдыгин та С.Т.Зацепин (1996) [2] відзначають кількісну перевагу остеобластокластом, хордом, гемангіом. Відносно остеосарком більшість джерел, включаючи останні закордонні дослідження, зазначають їх рідкісність [1–4]. Пухлини, які уражають кістковий мозок (мієлома, лімфома), часто уражають і хребет, а також мають тенденцію до поширення з паравертебрального простору через міжхребцевий отвір в епідуральний простір з явищами компресії спинно-

го мозку. Існує кілька патогенетичних механізмів миелорадикулярної компресії при екстрадуральних пухлинах: 1) дислокація хребця з деформацією та звуженням спинномозкового каналу; 2) поширеність пухлини в епідуральний простір; 3) патологічні переломи тіл хребців [3, 5, 6].

Сучасні можливості оперативних втручань у разі більшості екстрадуральних пухлин дозволяють значно поліпшити стан хворого і прогноз захворювання, втім у всіх випадках необхідна точна топічна та диференціальна діагностика патологічного процесу, чого можна досягти за допомогою променевих методів дослідження.

Метою роботи є вивчення можливостей променевих методів у випадках екстрадуральних пухлин із миелорадикулярною компресією.

Методика дослідження

лин (38 чоловіків, 45 жінок віком від 16 до 78 років), серед яких переважали гемангіоми (24), хордами (12), остеобластокластоми (11), остеосаркоми (6), хондроми (4), хондросаркоми (6), лімфоми (7), дермоїдні кісти (4). В поодиноких випадках спостерігали остеοїдні остеοми (2), остеοми (2), десмоїдні фіброми (2), аневризматичні кісткові кісти (2), злукісну мезенхіому, гемангіоперицитому, некласифіковану гістіоцитому, плазмоцитому.

Розташування пухлин за локалізацією по відділах хребта представлено на рис. 1.

Гемангіоми найчастіше уражали грудний відділ хребта (58%), хордами, остеобластокластоми, дермоїдні кісти — попереково-крижовий (відповідно 67; 56; 100%), остеосаркоми — грудний та попереково-крижовий (67; 33%), лімфоми — попереково-крижовий і грудний (71; 29%). Питома вага злукісних пухлин серед первинних екстрадуральних складала 30%.

Усім хворим була виконана традиційна рентгенографія та подальше променеве обстеження, яке включало мієлографію (МГ), комп'ютерну томографію (КТ), комп'ютерно-томографічну мієлографію (КТМГ) та магнітнорезонансну томографію (МРТ) у різних сполученнях та проводилось за клінічними показаннями з метою отримання інформації про ступінь ураження нервових структур, наявність паравертебрального росту, локалізацію процесу відносно спинного мозку та його оболонок, дослідження вмісту та прохідності субарахноїдальних просторів навколо спинного мозку.

Рентгенограми виконувались на багатьох апаратах, частково — на етапах до госпіталізації у Дніпропетровську обласну клінічну лікарню. На комп'ютерному томографі «Somatom» («Siemens») проводились КТ і КТМГ з матрицею 256 елементів зображення в режимі 125 Кв, 420–550 мас при товщині томографічного зрізу та кроку столу пацієнта 2–4 мм. Виконували зрізи в аксіальній проекції. Обробка зображення включала реконструкцію в сагітальній та скісних (крізь міжхребцеві отвори) площинах. Застосовувались просторова фільтрація зображення і програма «високого розрізнення». Для МГ застосовували 76%ний верографін, ультравіст-240, омніпак-180, 240, 300 (5–15 мл).

На магнітнорезонансному томографі «Magnetom» («Siemens») проводили МРТ з напругою магнітного поля 0,20 Тл. Дослідження включало повну програму «спін-ехо» з одержанням T1- і T2-зважених зображень. Починали дослідження з сагітальної проекції, яка дозволяла оцінити ураження спинного мозку вздовж, далі виконували аксіальні томограми відповідно до виявлених змін. Опрацювання зображення на екрані дисплея складалось зі стандартних перетворень сірої шкали, збільшення зони інтересу та ін.

Результати та їх обговорення

Кавернозні гемангіоми мали характерну картину як на рентгенограмах, так і на КТ та МРТ — потовщені кісткові трабекули нагадували «палісадник». Капілярні гемангіоми відзначались дрібночарунковою

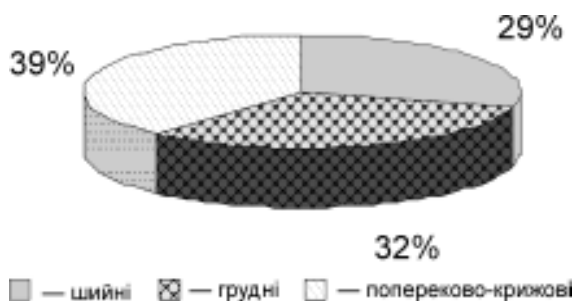


Рис. 1 — Розподіл екстрадуральних пухлин за локалізацією по відділах хребта

Fig. 1 — Distribution of extradural tumors according to their localization in the spinal column

структурою та деякою «роздутістю» хребця, що добре було помітно на бічній рентгенограмі, коли передній чи задній контур патологічно зміненого хребця мав меншу, ніж у нормі, увігнутість. При поширенні пухлини у спинномозковий канал особливе значення мали результати КТМГ та МРТ. У 3 спостереженнях КТМГ дозволила виявити проникнення невеликої кількості контрастної речовини краніальніше пухлини, що на звичайній МГ не спостерігалось.

МРТ-картина хордом (2 спостереження попереково-крижової локалізації) складалась із неоднорідного гіперінтенсивного додаткового утворення часточкової структури з центром у кістці та значним м'якотканинним компонентом. У спостереженні хордоми краніоспінальної локалізації (рис. 2) останній був майже не вираженим.

Лімфоми, плазмоцитоми призводили до значних порушень кісткових структур навколо спинного мозку та мали великий параспінальний м'якотканинний компонент (рис. 3), який добре візуалізувався на КТ та МРТ.

Переваги МРТ у розв'язанні більшості питань діагностики екстрадуральних пухлин і мієлорадикулярної компресії відзначені багатьма авторами [3, 4, 7–9], разом із тим зміни кісткової тканини, особливо в ділянці дужок хребців, за нашими даними, краще візуалізуються за допомогою КТ.

Наводимо спостереження хворого К., 61 р., з діагнозом: пухлина хребця Д10 з компресією спинного мозку і глибоким нижнім парапарезом. Починаючи з серпня 1996 р. хворий відчуває сильні болі в нижньо-грудному відділі хребта, слабкість у нижніх кінцівках, зниження чутливості в них. Неврологічний статус: у нижньо-грудному відділі хребта на рівні Д9–Д10 локальна болючість при пальпації. Відзначається глибокий спастичний парапарез нижніх кінцівок із переважанням порушення функцій справа. Рефлекси підвищені, їх ділянки розширені, D>S. З обох боків, здебільшого праворуч, викликаються патологічні рефлекси. Провідниковий тип порушень чутливості з рівня Д9–Д10 донизу симетричний з обох боків. Порушення м'язово-суглобової чутливості справа. Функції тазових органів не порушені. На серії МР-томограм від 06.03.1997 р. (рис. 4) визначається патологічний перелом тіла Д10 з проникненням у спинномозковий канал і частковим стисненням спинного мозку на цьому рівні, є підозра на залучення у процес дужки Д10 справа. На КТ від 19.03.1997 р. (рис. 5) — тіло Д10 майже повністю зруйновано м'якотканинним утворенням, що заповнює просвіток спинномозкового каналу і частково руйнує дужку Д10 справа. При проведенні люмбальної пункції 20.03.1997 р. тиск спинномозкової рідини — 100 мм водяного стовпа. Спинномозкова рідина опалесціє. Ліквородинамічні проби показують повну блокаду субарахноїдальних просторів. При введенні ендолюмбально 7 мл омніпаку (головний кінець столу опущений) визначається повна зупинка контрастної речовини на рівні нижнього краю Д10 (конус ампутації контрастної речовини по верхньому краю Д11).

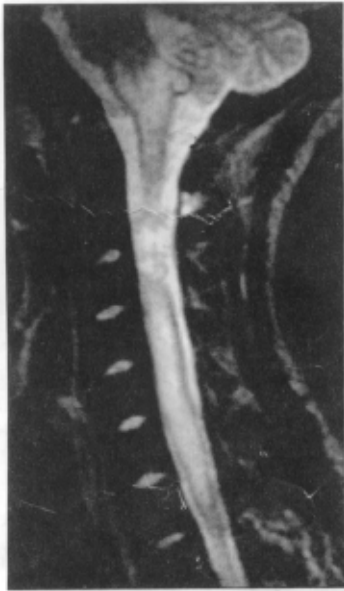

Рис. 2 — Спостереження хворого М., 20 р. МРТ шийного відділу хребта, Т2-зважене зображення. Відзначається гетерогенне гіперінтенсивне ураження спинного мозку на рівні С2–С3, набряк спинного мозку вище та нижче рівня пухлини

Fig. 2 — Patient M., aged 20. MRI of the cervical spine, T2 weighted image. Heterogenic hyperintensive lesion of the spinal cord at C2-C3, edema of the spinal cord above and beneath the tumor

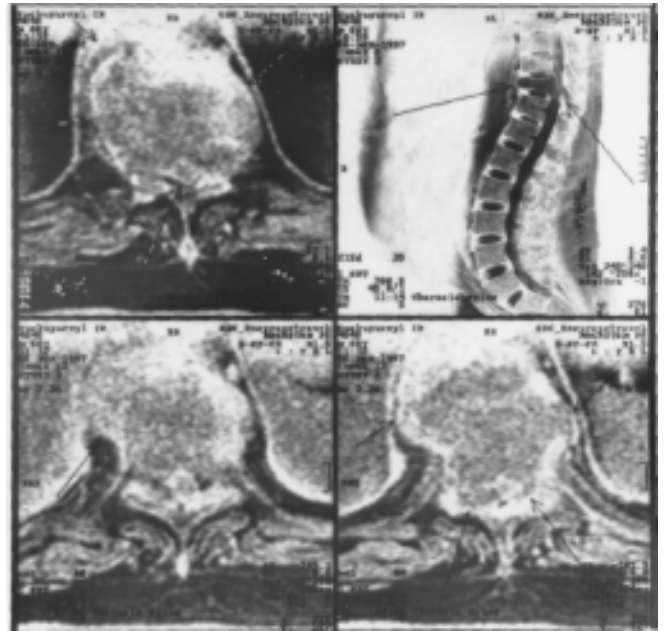


Рис. 4 — Спостереження хворого К., 61 р. МРТ (пояснення в тексті)

Fig. 4 — Patient K., aged 61. MRI (see the text for descriptions)

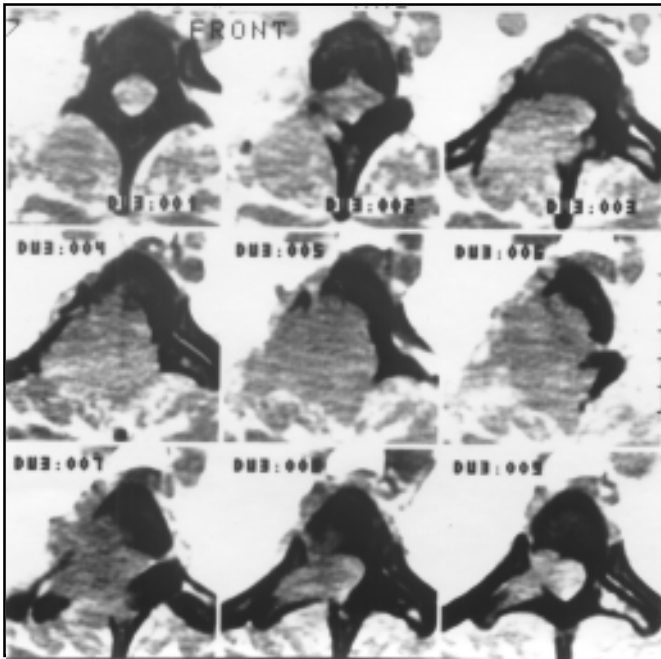


Рис. 3 — Спостереження хворої Т., 57 р. Комп'ютерні томограми (пояснення в тексті)

Fig. 3 — Patient T., aged 57. CT scan (see the text for descriptions)

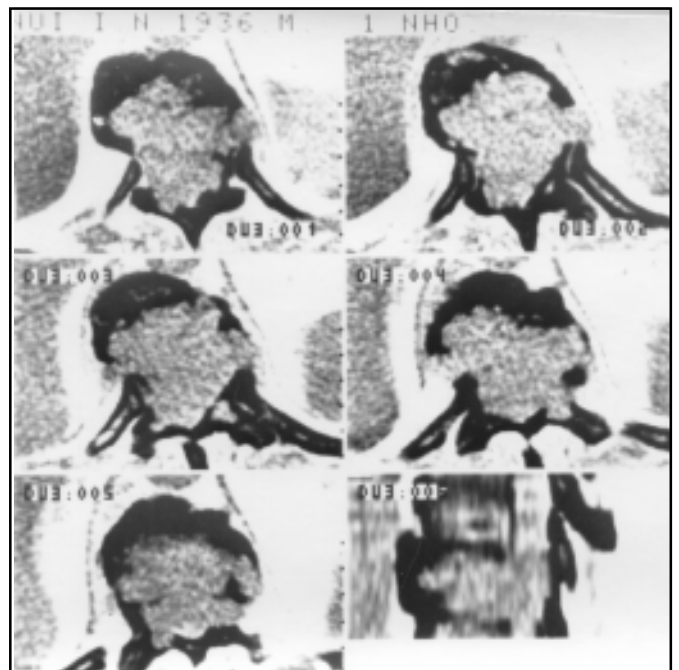


Рис. 5 — Спостереження хворого К., 61 р. Комп'ютерні томограми (пояснення в тексті)

Fig. 5 — Patient K., aged 61. CT scan (see the text for descriptions)

Операція 28.03.1997 р. Розширена ламінектомія Д10, інтерламінектомія Д9, Д11. Видалення екстрадуральної пухлини тіла Д10 хребця. При оперативному втручанні під дужкою Д10, руйнуючи її, більш праворуч в епідуральній клітковині знайдена пухлина, що облямовує дуральний мішок і йде до тіла Д10 хребця. Пухлина пухка, сіро-багрова, легко виходить у відсмоктувач. Видалено пухлинні маси в тілі Д10 з двох боків до передньої поздовжньої зв'язки. Корінці Д10 виразно диференціюються з обох боків. Гістологічно (№16637-42-45) — некласифікована пухлина типу гістіоцитомі з вираженим судинним компонентом. Консультацією онколога на підставі клінічних та гістологічних даних встановлена пухлина типу гемангіоми, що радикально видалена. Променева і хемотерапія не показані. Від 15-го дня після

операції почалася ремісія — збільшення рухів в нижніх кінцівках, зменшення корінцевого болю.

У наведеному спостереженні продемонстровані можливості зазначених променевих методів дослідження в топічній діагностиці екстрадуральної пухлини і розв'язанні питань планування оперативного втручання (характер оперативного втручання на дужці в залежності від ступеня її залучення в процес, рівень ламінектомії та ін.).

Остеобластокластоми локалізувались у тілах хребців з обов'язковим ураженням дуги, призводили

до значної «роздутості» тіла та значно нагадували за структурою рентгенологічну картину капілярної гемангіоми з дрібночарунковою структурою. МР-картина остеобластокластом характеризувалась гетерогенністю, низько- або ізоінтенсивним сигналом на T1-33 і помірно- та високоінтенсивним на T2-33. У 2 спостереженнях визначені кальцифікати в тілах хребців та в одному з них — переважно ззовні (подібно «шкаралупі»). Звапнування чіткіше виявлялось на КТ, проте і на МРТ усі зазначені зміни також візуалізувались.

В одному спостереженні відзначена літична форма остеобластокластоми, яка за даними променевих методів обстеження завдяки остеолізу та екстраосальному прориву була визначена як злоякісна пухлина.

Дуже подібними до описаної вище картини остеобластокластом були аневризматичні кісткові кісти, що умовно належать до доброякісних пухлин. За даними МРТ вони відзначались низькоінтенсивним сигналом на T1-33 та високоінтенсивним на T2-33.

Остеосаркоми, за даними літератури минулих років [1], не дуже часто уражають хребет, проте в нашому дослідженні (усі наведені спостереження остеосарком визначені після 1994 року) вони траплялись не дуже рідко (6 спостережень). Особливістю їх була значна осифікація м'якотканинного компонента, що добре виявлялось усіма застосованими променевими методами обстеження. Найкращим методом, що дозволяв оцінити характер кісткового ураження хребця та поширення пухлини й у хребетний канал, і параспінально, була, на наш погляд, КТ.

Хондроми локалізувались в дужках хребців та мали характерну «крапчастість» структури та симптом «роздуття» кістки. Хондросаркоми, на відміну від зазначених вище остеогенних сарком, давали картину лізису кістки без натяку на новоутворену кісткову тканину.

Висновки

1. Діагностична точність нативної МРТ при екстрадуральних спінальних пухлинах становила 92%, КТ, КТМГ — 90–94%. Зміни кісткової тканини, особливо в ділянці дужок хребців, невеликі кальцифікати, «ніжна» осифікація м'яких тканин краще візуалізувались за допомогою КТ, ніж МРТ з низькою напругою магнітного поля.

2. Комплексне застосування МГ та відстроченої КТ або КТМГ дозволяло одержати достатню інформацію про наявність кісткових змін тіл і дужок хребців, ступеня стиснення спинного мозку та його корінців, потрібну для встановлення діагнозу і визначення показань та обсягу оперативного втручання, а також виявити каудальну або краніальну межу пухлини за наявності субарахноїдального блоку.

3. Традиційна рентгенографія поступалася названим вище методам щодо всього комплексу питань, що мають бути розв'язані на етапі передопераційно-

го планування (зокрема, стану структур спінального каналу, змін у м'яких тканинах та ін.), проте з високою точністю (87%) виявляла кісткові ураження.

4. Ультравіст та омніпак є високоєфективними і малотоксичними контрастними препаратами для проведення МГ, які не викликали тяжких ускладнень при ендолюмбальному введенні навіть у тяжких хворих.

Література

1. Тагер И.Л. Рентгенодиагностика заболеваний позвоночника. — М.: Медицина, 1983. — 208 с.
2. Бурдыгин В.Н., Зацепин С.Т. // *Вестн. травматол. и ортопед. им. Н.Н. Приорова.* — 1996. — № 1. — С. 27–30.
3. Ахадов Т.А., Кравцов А.К., Сачкова И.Ю. // *Вопр. нейрохирург.* — 1996. — № 1. — С. 30–32.
4. Tehranzadeh J., Butler D., Lin F. // *Canadian Association of Radiologists J.* — 1996. — Vol. 47. — P. 275–278.
5. Garcia-Picazo A., Ramirez P.C., Rivas P.P., de Sola R.G. // *Acta Neurochir.* — 1990. — Vol. 103, № 3–4. — P. 131–138.
6. Raco A., Ciapetta P., Artico M. et al. // *Surg. Neurol.* — 1990. — Vol. 34, № 3. — P. 164–168.
7. *Общее руководство по радиологии / Под ред. Holger Pettersson M.D.* — Lund, Sweden, 1995. — Т. 1. — 668 с.
8. Пронин И.Н., Корниенко В.Н. // *Вопр. нейрохирург.* — 1990. — № 5. — С. 13–16.
9. Stark D., Bradley W. *Magnetic Resonance Imaging.* — Washington, 1988.

Дата надходження: 26.01.2001.

Адреса для листування:
Кулікова Фаїна Йосипівна,
вул. Інженерна, 3, кв. 10, Дніпропетровськ, 49122, Україна