

Р.Я. Абдуллаєв

Харківська медична академія
післядипломної освіти,
м. Харків

Ехокардіографічна діагностика ішемічної кардіоміопатії

Echocardiography diagnosis of ischemic cardiomyopathy

Цель работы: Оценка информативности эхокардиографического исследования в диагностике ишемической кардиомиопатии (КМП).

Материалы и методы: Обследовано 154 больных с нарушениями сегментарной сократимости миокарда. Для дифференциальной диагностики ишемической и дилатационной КМП проанализированы эхокардиографические параметры 39 пациентов со значительной дилатацией полости левого желудочка (ЛЖ), недостаточностью кровообращения I-III ст., без указаний на перенесенный инфаркт миокарда в анамнезе и с отсутствием каких-либо пороков сердца.

Результаты: При ишемической КМП акинезия с истончением миокарда отмечалась у 11 больных в области межжелудочковой перегородки, у 5 — в верхушечной области, у 3 — в передней стенке и у 2 — в задней стенке ЛЖ. Явная демаркационная линия была выявлена у 7 человек с ишемической и не обнаружена ни у одного с дилатационной КМП.

Гипокинезия более трех сегментов различной локализации регистрировалась у 10 (37%) больных с ишемической и у 4 (32,5%) с дилатационной КМП. Диффузная гипокинезия наблюдалась соответственно у 5 (18,5%) и у 8 (66,6%). Блокада ножек пучка Гиса была зарегистрирована у 9 (43%) пациентов с акинезией различной локализации.

Утолщение стенок и сужение просвета проксимального отдела ствола левой коронарной артерии отмечалось у 23 (85%) больных с ишемической и у 3 (25%) с дилатационной КМП.

В течение трех лет наблюдения умерли 7 (17,9%); на вскрытии диагноз подтвердился у 6, у 1 оказалась дилатационная КМП.

Выводы: Клиническая симптоматика и параметры внутрисердечной гемодинамики для дифференциальной диагностики ишемической и дилатационной КМП малоинформативны. Акинезия и асимметричное истончение сегментов миокарда ЛЖ, наличие демаркационной линии, утолщение проксимальных отделов ствола левой коронарной артерии — наиболее информативные показатели ишемической КМП.

Ключевые слова: эхокардиографическое исследование, асинергия миокарда, нарушение сегментарной сократимости, ишемическая и дилатационная кардиомиопатия.

Objective: To evaluate the informativity of echocardiographic study in diagnosis of ischemic cardiomyopathy.

Material and Methods: 154 patients with disorders of segmental contractility of the myocardium were examined. For differential diagnosis of ischemic and dilatation cardiomyopathy echocardiographic parameters of 39 patients with a considerable dilatation of the left ventricle cavity, blood circulation insufficiency of I-III stage, without any signs of myocardial infarction in the history, and absence of some cardiac defects were analyzed separately.

Results: In ischemic CMP akinesia with myocardium thinning was observed in 11 patients, in the interventricular septum area, in 5 — in the apex one, in 3 — in the anterior wall and in 2 — in the posterior wall of the left ventricle. Evident demarcation line was revealed in 7 patients with ischemic CMP and in no patients with dilatation one.

Hypokinesia of more than three segments of different localization was registered in 10 (37%) patients with ischemic, in 4 (32,5%) — dilatation CMP. Diffuse hypokinesia was observed in 5 (18,5%) and in 8 (66,6%), respectively. Blockade of the bundle of His was noted in 9 (43%) patients with akinesia of different localization.

Thickening of the walls and narrowing of the lumen of the proximal branch of the left coronary artery trunk was observed in 23 (85%) patients with ischemic CMP, in 3 (25%) with dilatation CMP.

For three years of observation 7 patients (17%) died; the autopsy confirmed the diagnosis in 6 cases, in 1 cases it proved to be dilatation CMP.

Conclusion: Clinical symptoms and parameters of intracardiac hemodynamics for differential diagnosis of ischemic and dilatation CMP are not sufficiently informative. Akinesia and asymmetric thinning of the segments of the left ventricular myocardium, the presence of the demarcation line, thickening of the proximal branches of the left coronary artery trunk are to be the most informative indices of ischemic CMP.

Key words: echocardiographic examination, myocardium asynergy, segmental contractility disorder, ischemic and dilatation cardiomyopathy.

Ішемічна кардіоміопатія (КМП) — дифузне ураження міокарда, зумовлене коронарним атеросклерозом. У більшості випадків вона розвивається після перенесених інфарктів унаслідок ремоделювання лівого шлуночка (ЛШ) [1].

Великі зони асинергії (порушення сегментарної скоротності) зумовлюють дилатацію та рестриктивне наповнення ЛШ [2]. Тяжкість клінічних проявів залежить не стільки від власне склеротичних змін міокарда, скільки від метаболічних порушень у кардіоміоцитах внаслідок їх гіпоксії. Ішемічна КМП та ідіопатична дилатаційна характеризуються розширенням порожнини серця, прогресуванням за-

стійних явищ, аускультативно — визначенням ритму галопу та систолічного шуму відносної недостатності мітрального клапана. Нерідко видається складним диференціювати КМП ішемічного та ідіопатичного генезу, особливо серед осіб молодого віку. Зміни на ЕКГ у них не є характерними, а стенокардія в анамнезі також не може мати вирішального значення, оскільки супроводжує первинну дилатаційну КМП у 1/3 пацієнтів та може бути відсутньою у випадках атеросклеротичного кардіосклерозу. Асинергія міокарда також не є характерною ознакою лише для ішемічної КМП: незважаючи на її постійну наявність у разі ішемічної, вона також

трапляється й у хворих на дилатаційну КМП. Розрізняють такі типи асинергії: гіпокінезію (зниження скоротності сегмента), акінезію (відсутність його скоротності) та дискінезію (парадоксальне систолічне випинання сегмента, який не скорочується).

Метою нашої роботи було визначення найінформативніших ехокардіографічних ознак ішемічної КМП.

Методика дослідження

Із 154 обстежених пацієнтів із порушеннями сегментарної скоротності серця ми проаналізували ехокардіографічні параметри 39 з дилатацією порожнини ЛШ, недостатністю кровообігу I–III стадій, відсутністю даних про перенесений інфаркт у минулому та будь-які пороки серця.

Вік хворих коливався у межах 42–58 р. і в середньому складав $53 \pm 2,8$ р. Усі обстежені були чоловіки. Блокаду правої ніжки пучка Гіса реєстрували у 3 (7,7%), лівої ніжки — у 4 (10,3%), передньої гілки пучка Гіса — у 4 (10,3%), повну блокаду — у 2 (5,1%). Миготливу аритмію спостерігали у 14 (35,9%) обстежених. Артеріальну гіпертонію мали 9 (23%), цукровий діабет — 7 (17,9%).

Серцева недостатність I ст. була визначена у 6 (15,4%), II ст. — у 7 (17,9%), III ст. — також у 7 (17,9%) і III ст. — у 4 (10,3%) хворих.

Ехокардіографічне дослідження виконували на апаратах “Sonoline SL-1” та “Versa” фірми “Siemens” у двовимірному (В), одновимірному (М), кольоровому й імпульсно-хвильовому режимах за загальноприйнятою методикою з лівого парастерального та апікального доступів у поздовжньому та поперечному перерізах серця. Порушення локальної скоротності міокарда визначали в 16 сегментах згідно з рекомендацією Американської асоціації ехокардіографії [3]. Параметри внутрісерцевої гемодинаміки — кінцево-діастолічний та кінцево-систолічний об’єми (КДО та КСО), кінцево-діастолічний та кінцево-систолічний розміри (КДР та КСР), фракцію викиду (ФВ) — розраховували з чотирикамерної апікальної позиції безпосередньо з дисплея апарату за допомогою вбудованої ЕОМ за методами Сімпсона та «площа-довжина».

Результати та їх обговорення

На підставі докладно зібраного анамнезу, клініко-інструментальних досліджень, із 39 хворих ішемічна КМП була діагностована у 27, а дилатаційна — у 12. Порівнювались розміри камер серця, параметри внутрісерцевої динаміки, товщина стінок ЛШ, ступінь та протяжність асинергії.

Для всіх пацієнтів КДО, КСО, КДР і КСР ЛШ у середньому становили 201 ± 20 і 154 ± 16 мл, $77 \pm 5,4$ і $67 \pm 4,3$ мм відповідно, ФВ — $24 \pm 2,6\%$, а ступінь скорочення передньозаднього розміру (DS) ЛШ — 21%. Ці показники для хворих на ішемічну КМП склали 203 ± 23 і 156 ± 18 мл,

$76 \pm 5,6$, $68 \pm 4,6$ мм, $27 \pm 2,9$ і 23% відповідно (рис. 1–3). У випадках дилатаційної КМП — 198 ± 23 та 153 ± 15 мл, $73 \pm 4,1$, $64 \pm 3,9$ мм, $21 \pm 2,3$ і 19%. Ці показники для пацієнтів з ішемічною та дилатаційною КМП між собою вірогідно не відрізнялись. У чотирикамерному перерізі у більшості обстежених форма ЛШ наближалась до сферичної. Передньозадній розмір лівого передсердя (ЛП) в загальній групі складав 46 ± 5 мм. У всіх мітрально-септальна сепарація (відстань від Е-піка руху передньої стулки мітрального клапана до міжшлуночкової перегородки) перевищувала 20 мм (рис. 4).

Трансмітральний кровотік із переважанням передсердного наповнення ЛШ зазвичай визначають на ранніх стадіях дилатаційної КМП будь-якої етіології. На пізніших стадіях відбувається псевдонормалізація кровотоку та трансмітральний кровотік набуває характерних особливостей рестриктивного: значне зростання швидкості раннього діастолічного наповнення (пік Е), зменшення часу ізовольметричного розслаблення ЛШ, відсутність чи різке зниження кровотоку протягом передсердної систоли (пік А) [4]. Рестриктивний тип трансмітрального кровотоку зумовлений високим кінцево-діастолічним тиском у ЛШ [5–7].

Вивчення трансмітрального кровотоку показало, що аномальне розслаблення міокарда ЛШ зі значним збільшенням передсердного кровотоку ($E/A < 1$) відзначалося у 19 (49%), рестриктивна форма розслаблення міокарда ($E/A > 2$) — у 20 (51%) (рис. 5).

Дилатацію всіх камер серця відзначали у 23 (59%), невелику правого шлуночка (ПШ) — у 15 (25%), виражену — у 17 (29%). У всіх пацієнтів реєстрували трикуспідальну та мітральну регургітацію. Трикуспідальну недостатність середнього ступеня тяжкості відзначали у 13 (33%), вираженого ступеня тяжкості — у 19 (49%).

Аномальне та рестриктивне розслаблення міокарда ЛШ, трикуспідальну та мітральну недостатність, ступінь дилатації порожнини серця при ішемічній та ідіопатичній дилатаційній КМП спостерігали з приблизно однаковою частотою і між собою їх показники вірогідно не відрізнялись.

Постінфарктний кардіосклероз призводить до стійкого порушення локальної скоротності, яке виявляється від помірної гіпокінезії до акінезії уражених сегментів, та при ішемічній КМП має значне поширення (понад 3 сегменти). Ехокардіографія нерідко виявляє демаркаційну лінію: її поява зумовлена локальною зміною форми ЛШ у ділянці з порушеною скоротністю. Явна демаркаційна лінія була знайдена у 7 пацієнтів з ішемічною і в жодного — з дилатаційною КМП.

Диференційна діагностика ішемічної та ідіопатичної дилатаційної КМП може бу-

ти особливо ускладненою в осіб середнього віку з трисудинним ураженням коронарних артерій, при якому спостерігається дифузна гіпокінезія всього міокарда ЛШ. Серед досліджуваних хворих на дилатаційну КМП товщина стінок ЛШ у 9 (75%) залишалась у межах норми, а серед пацієнтів з ішемічною КМП — у більшості випадків — у 23 (85%) було її локальне зниження, в тому числі у 13 (48%) —

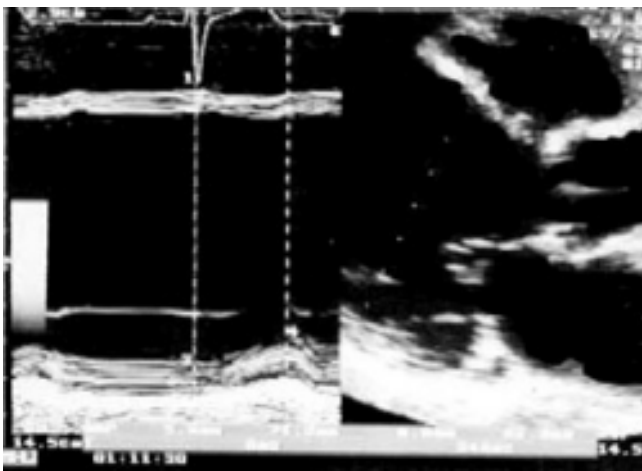


Рис. 1 — Парастернальна позиція довгої осі ЛШ, двовимірна та одновимірна ехограми. Ультразвуковий промінь перетинає порожнину ЛШ на рівні хорд; КДР ЛШ — 71 мм, КСР — 63 мм

Fig. 1 — Parasternal position of the long axis of the left ventricle, two-dimensional and one-dimensional echogram. Ultrasound beam crosses the cavity of the left ventricle at the level of chordae. ED size of the left ventricle is 71 mm, ES size is 63 mm

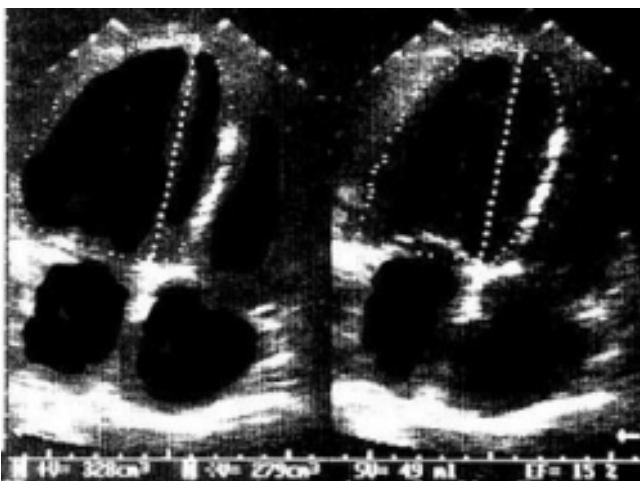


Рис. 2 — Верхівкова позиція ЛШ для обчислення параметрів внутрішньої гемодинаміки; КДО — 328 мл, КСО — 279 мл, ФВ — 15%

Fig. 2 — Apical position of the left ventricle for calculation of the parameter of intracardiac hemodynamics. ED volume is 328 ml, ED volume is 279 ml, ejection fraction is 15%

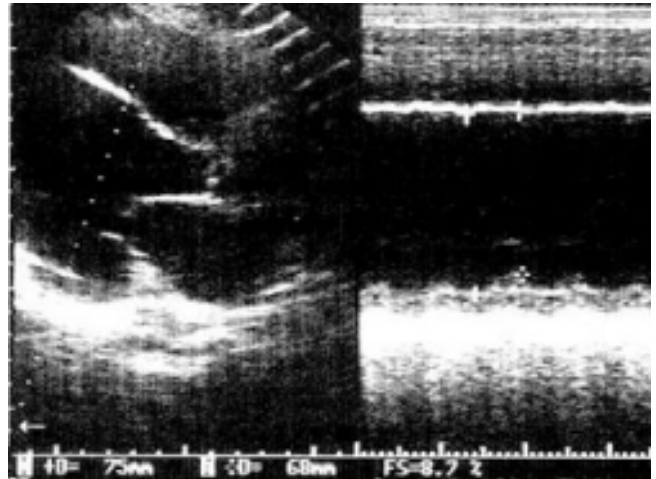


Рис. 3 — Парастернальна позиція довгої осі ЛШ, двовимірна і одновимірна ехограми. Ультразвуковий промінь перетинає порожнину ЛШ на рівні хорд; КДР ЛШ — 75 мм, КСР — 68 мм, ступінь скорочення передньозаднього розміру 8,7%

Fig. 3 — Parasternal position of the long axis of the left ventricle, 2D and 1D echograms. Ultrasound beam crosses the cavity of the left ventricle at the level of chordae. ED size of the left ventricle is 75 mm, ES size is 68 mm, the degree of contraction of the anteroposterior size is 8.7%

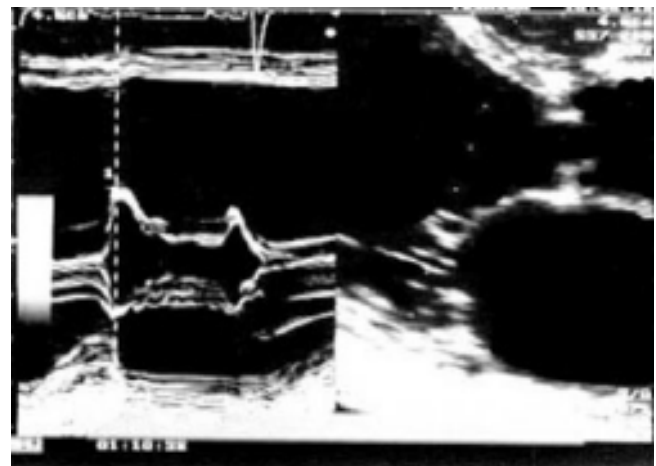

Рис. 4 — Парастернальна позиція довгої осі ЛШ, двовимірна й одновимірна ехограми. Ультразвуковий промінь перетинає порожнину ЛШ на рівні мітрального клапана. Відстань від мітрального клапана в кінці діастолі до міжшлуночкової перегородки — 22 мм (норма — до 10 мм)

Fig. 4 — Parasternal position of the long axis of the left ventricle, 2D and 1D echograms. Ultrasound beam crosses the cavity of the left ventricle at the level of the mitral valve. The distance from the mitral valve to the interventricular septum at the end of the diastole is 22 mm (norm-up to 10 mm)

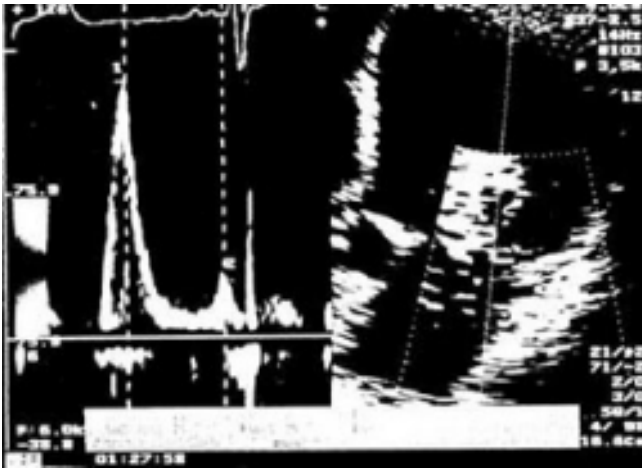

Рис. 5 — Верхівкова чотирикамерна позиція, дослідження кровотоку в режимі імпульсно-хвильового Допплера. Швидкість раннього діастолічного наповнення (хвиля E) в 4 рази перевищує швидкість пізнього наповнення (хвиля A)

Fig. 5 — Apical four-chamber position, investigation of the blood flow in the mode of pulsed wave Doppler. The rate of early diastolic filling in (wave E) 4 times exceeds the rate of late filling in (wave A)

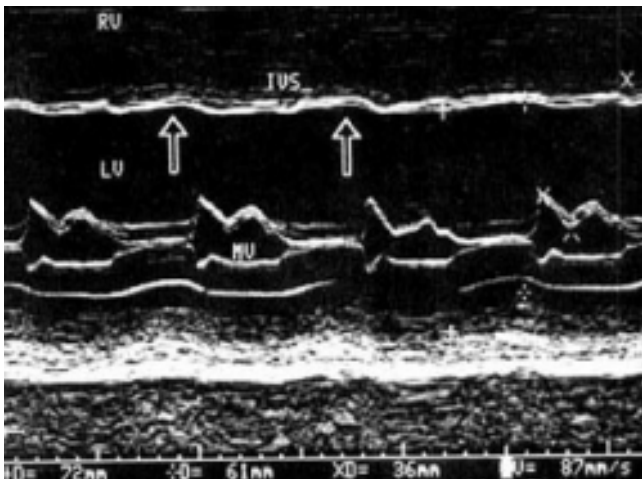


Рис. 6 — Одновимірна ехограма ЛШ на рівні мітрального клапана хворого на ішемічну КМП. Можна побачити стоншення і невелику дискінезію МШП (стрілки), збільшення мітрально-перегородкової сепарації

Fig. 6 — 1D echogram of the left ventricle at the level of the mitral valve of the patient with ischemic CMP. Thinning and slight dyskinesia of the interventricular septum (arrows), enlargement of mitral-septal separation are seen

стоншення міжшлуночкової перегородки (МШП) (товщина менше 5 мм), у 5 (18,5%) — задньої стінки ЛШ протяжністю 2–3 сегменти. Асиметричне стоншення МШП було відзначено у 2 хворих на дилатаційну КМП. У пацієнтів з дилатаційною КМП дифузна гіпокінезія часто поєднувалася з миготливою аритмією.

Коли на підставі даних ехокардіографії робили висновок на користь ішемічної КМП, насамперед орієнтувались на поєднання акінезії, наявність демаркаційної лінії, посилення ехогенності відповідних

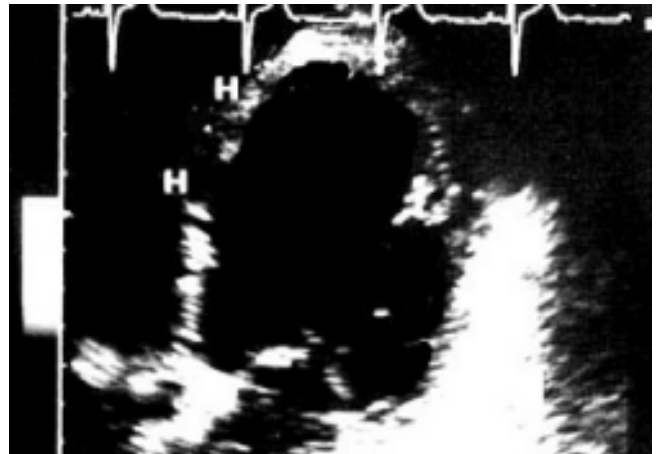

Рис. 7 — Чотирикамерний верхівковий вигляд ЛШ хворого на дилатаційну КМП. Форма ЛШ — сферична. Товщина стінки — рівномірна

Fig. 7 — Four-chamber apical view of the left ventricle in the patient with dilatation CMP. The left ventricle is spherical. The thickness of the wall is even

сегментів. До них часто приєднувалася різного типу блокада ніжок пучка Гіса. Акінезія зі стоншенням ураженої ділянки була виявлена у 21 (54%) пацієнта — в 11 з них — у ділянці МШП, у 5 — у верхівковій ділянці, у 3 — у передній стінці та у 2 — в задній стінці ЛШ (рис. 6). У 7 (17,9%) осіб з акінезією МШП чітко була визначена демаркаційна лінія. Гіпокінезію понад трьох сегментів різної локалізації реєстрували у 10 (27%), дифузну — у 8 (21%). У хворих на дилатаційну КМП гіпокінезія мала рівномірно дифузний характер (рис. 7). У групі пацієнтів з акінезією різної локалізації у 9 (23%) була зареєстрована блокада ніжок пучка Гіса.

Протягом 3 років спостереження померли 7 (17,9%) осіб. У 4 із них при розтині були знайдені постінфарктні рубці, в 1 — стенозуючий атеросклероз двох коронарних артерій, у 2 — патологоанатомічний діагноз був визначений як дилатаційна КМП. В 1 хворого з ехокардіографічним висновком ішемічної КМП розтин продемонстрував дилатаційну КМП.

Виявленні ознаки рубцевих змін великою мірою дозволяють запідозрити ішемічну КМП. Слід відзначити, що у випадках хвороби Чагаса, широко розповсюдженій в Південній Америці, дилатація ЛШ супроводжується порушенням локальної скоротності, яка є причиною ускладненої диференційної діагностики ішемічної та ідіопатичної дилатаційної КМП [4]. Причиною хвороби Чагаса є

збудник *Trypanosoma cruzi*, який потрапляє в організм людини при укусах комах-переносників з подальшою масивною інвазією міокарда. Кардіоміопатія, що розвивається при цій хворобі, клінічно подібна до інших за давнини уражень міокарда.

Ехокардіографічне дослідження виявляє сегментарне ураження міокарда, в деяких випадках — аневризму верхівки ЛШ при інтактній МШП, чого майже не трапляється у разі ішемічної хвороби серця. Зважаючи на відсутність цього захворювання в нашому регіоні, для диференційної діагностики ішемічної та дилатаційної КМП за основу все ж можна прийняти характер порушення локальної скоротності у випадках цих зовнішньо близьких патологій.

Ще одним диференційно-діагностичним критерієм ішемічної та ідіопатичної дилатаційної КМП може слугувати стан стовбура коронарних артерій за даними ехокардіографії [8]. Якщо атеросклеротичні зміни виявлені в проксимальній ділянці коронарних артерій, то існує висока ймовірність, що КМП пов'язана з коронарною хворобою серця. У наших дослідженнях потовщення стінок і звуження просвітку проксимального відділу стовбура лівої коронарної артерії відзначали у 23 (85%) хворих на ішемічну КМП, у 3 (25%) — на дилатаційну КМП.

Висновки

1. Застосування лише клінічних даних не дозволяє диференціювати ішемічну та дилатаційну КМП.

2. Параметри внутрісерцевої гемодинаміки при різних типах КМП між собою вірогідно не відрізняються.

3. Асиметричне стоншення сегментів стінок ЛШ, наявність демаркаційної лінії, потовщення проксимальних відділів стовбура лівої коронарної артерії — найінформативніші показники ішемічної КМП.

Література

1. Oh J.K. // *J. Am. Soc. Echocardiogr.* — 1992. — Vol. 5. — P. 497–503.
2. Шиллер Н., Осипов М.А. *Клиническая эхокардиография.* — М., 1993. — 348 с.
3. Assmann P.E., Stager C.J., van der Borden S.G., Dreyse S.T. et al. // *J. Am. Soc. Echocardiogr.* — 1990. — Vol. 3. — P. 478.

4. Acquatella H., Rodrigues-Salas L.A., Gomez-Mancebo J.R. // *Cardiol. Clin.* — 1990. — Vol. 8. — P. 349.
5. Lavine S.J., Arends D. // *Am. J. Cardiol.* — 1989. — Vol. 64. — P. 61–65.
6. St. Goar F.G. // *J. Am. Soc. Echocardiogr.* — 1991. — Vol. 4. — P. 349–360.
7. Surgue D.D. // *Ann. Intern. Med.* — 1992. — Vol. 117. — P. 117–123.
8. Sawada S.G., Ryan T., Segar D. et al. // *Am. Heart J.* — 1992. — Vol. 19. — P. 1223.

Дата надходження: 02.02.2001.

Адреса для листування:

Абдуллаєв Різван Ягубович,
вул. Дніпровська, 1, кв. 85, Харків, 61001, Україна